

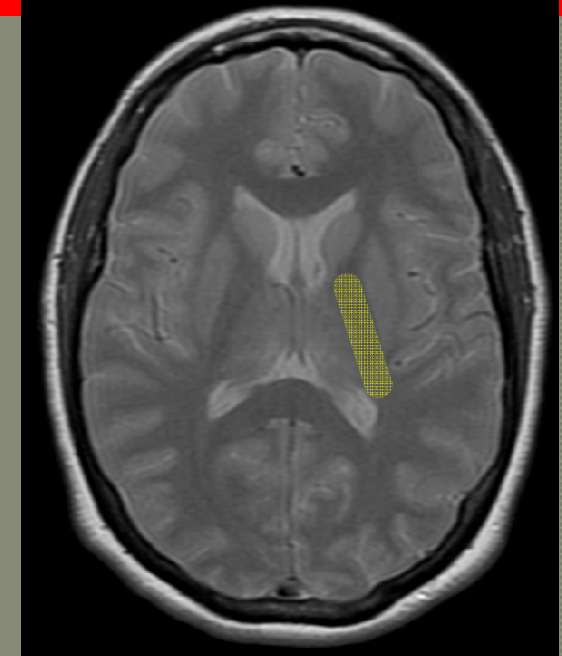
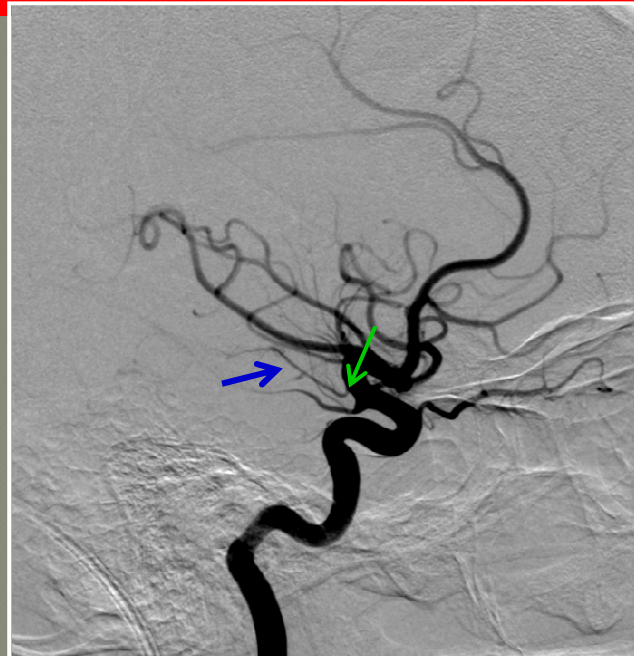
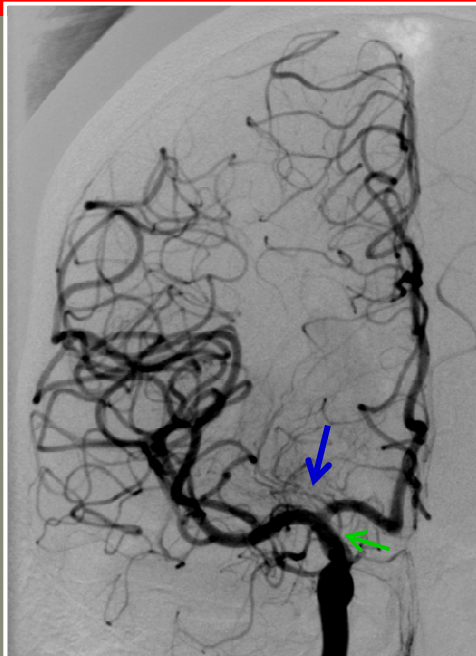Aneurisma sacular de la
arteria coroidea anterior.

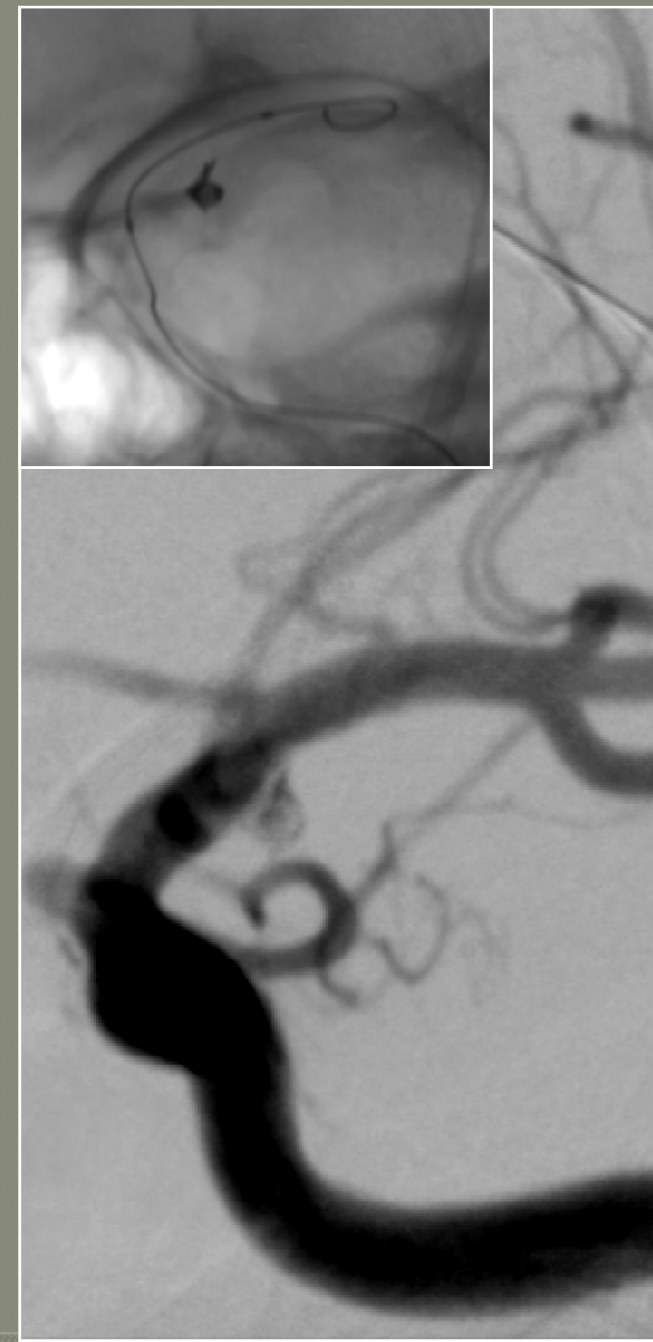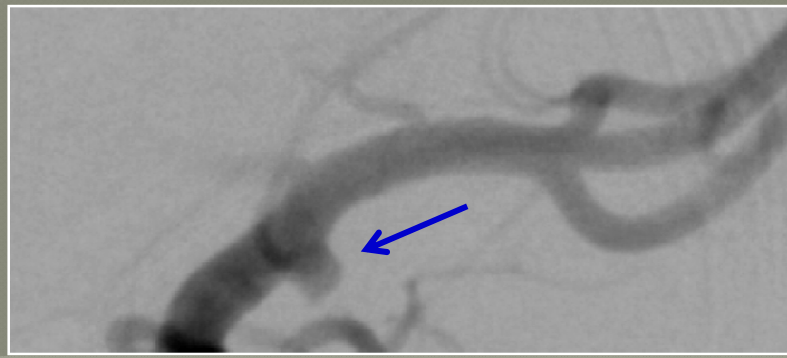
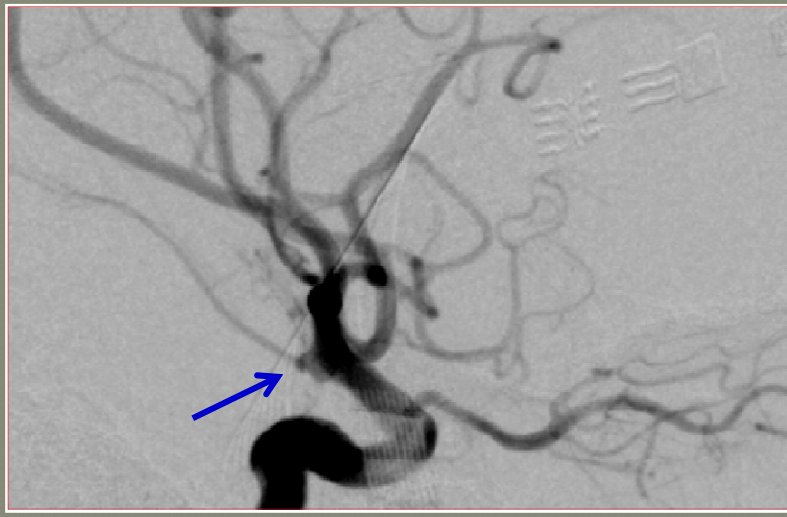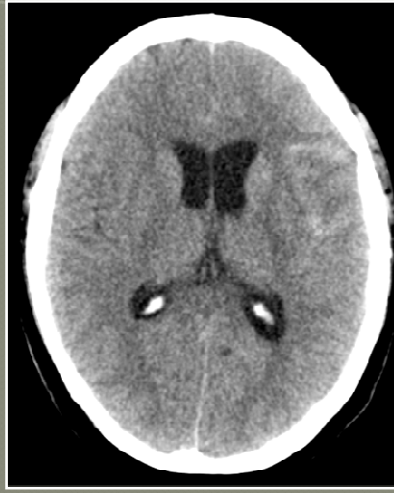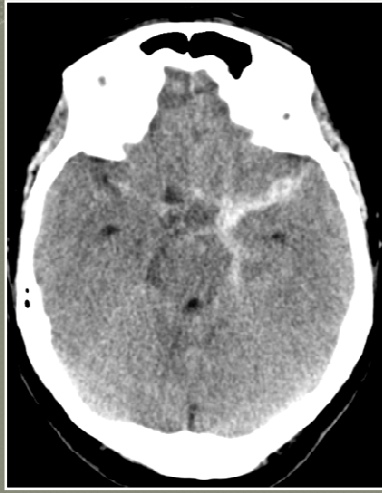Historia clínica

- 45 años.
- Cefalea, rigidez de nunca.
- Tc Craneal.
- Hemorragia subaracnoidea .
- Arteriografía cerebral, aneurisma sacular de la arteria coroidea izquierda.
- Tratamiento:
- Embolización con coils y oclusión del aneurisma con permeabilidad de la arteria coroidea anterior

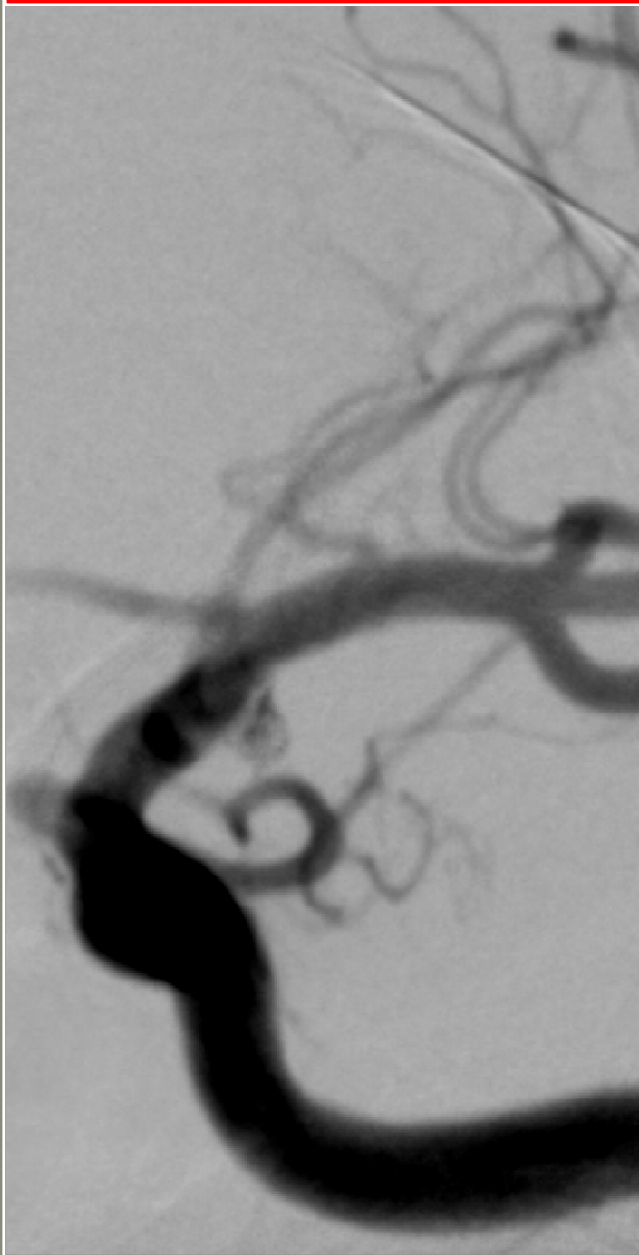Arteria Corotidea Anterior

- Rama terminal de la arteria carótida interna
- Irriga la rodilla y brazo posterior de la cápsula interna
- Eventos isquémicos:
 - Hemiparesia contralateral
 - Sin afectación sensitiva ni del nivel de conciencia

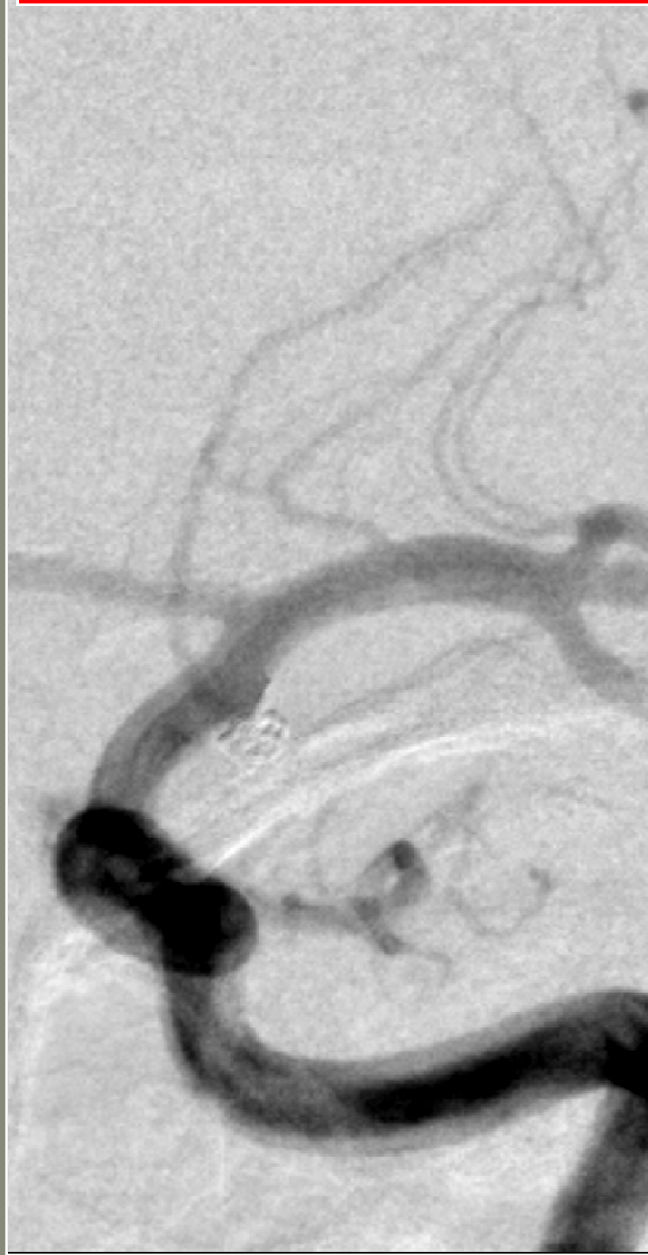



TRATAMIENTO



CONTROL 4 MESES



**CONTROL
6 MESES**

